

# Rehabilitación Propioceptiva del Síndrome de Hombro Doloroso

*Proprioceptive Rehabilitation of Painful Shoulder Syndrome*

Reabilitação Proprioceptiva da Síndrome do Ombro Doloroso

## CASO CLÍNICO



Escanea en tu dispositivo móvil  
o revisa este artículo en:  
<https://doi.org/10.33996/revistavive.v5i15.187>

Artículo recibido el 6 de octubre 2022

Aceptado el 19 de octubre 2022

Publicado el 1 de noviembre 2022

**Cecilia Guaman Capito** 

cecicg1901@gmail.com

**Cynthia Pilco Toscano** 

cpilco@ueb.edu.ec

**Patricia Villota Rodríguez** 

patricia.villota@ueb.edu.ec

**Universidad Estatal de Bolívar. Guaranda, Ecuador**

## RESUMEN

El hombro es una de las regiones anatómicas de mayor movilidad en la vida cotidiana, siendo una de las causas de consulta más frecuentes en el área de fisioterapia para su rehabilitación, pues la primera línea de acción es el tratamiento conservador del hombro; por ello, es de suma importancia conocer y evaluar el complejo articular del hombro, así como también de la región cervicotorácica, con los resultados de la valoración establecer una estrategia de tratamiento que pueden ir desde la terapia manual, el masaje terapéutico, cambios de temperatura hasta el empleo de otros agentes físicos. Paciente femenino de 42 años, con ocupación de asistente odontológica; no reporta discapacidad previa. Como antecedente médico se presenta accidente de tránsito en motocicleta sin producir fractura de hueso ni luxación, ocurrido ocho años antes de la consulta en fisiatría, la paciente tiene afectado el desarrollo de las actividades de la vida cotidiana. Recibió serie de tratamientos durante 10 sesiones, en las cuales se aplican agentes físicos, dado que anteriormente recibió tratamiento farmacológico sin resultados favorables. Se aplica protocolo de rehabilitación fundamentado en las técnicas de propiocepción y al finalizar la terapia la paciente reporta dolor leve, y mejora en la realización de actividades de la vida diaria.

**Palabras clave:** Acción Terapéutica; Actividad motora; actividad nerviosa superior; Adherencia y cumplimiento terapéutico; admisión del paciente; antebrazo; anamnesis

## ABSTRACT

The shoulder is one of the anatomical regions of greater mobility in daily life, being one of the most frequent causes of consultation in the area of physiotherapy for rehabilitation, since the first line of action is the conservative treatment of the shoulder; therefore, it is of utmost importance to know and evaluate the articular complex of the shoulder, as well as the cervicothoracic region, with the results of the assessment to establish a treatment strategy that can range from manual therapy, therapeutic massage, temperature changes to the use of other physical agents. Female patient, 42 years old, with occupation as a dental assistant; she reports no previous disability. As medical history, she had a traffic accident on a motorcycle without bone fracture or dislocation, which occurred eight years before the physiatry consultation, the patient has affected the development of activities of daily living. She received a series of treatments during 10 sessions, in which physical agents are applied, since she had previously received pharmacological treatment without favorable results. Rehabilitation protocol based on proprioception techniques is applied and at the end of therapy the patient reports mild pain and improvement in the performance of activities of daily living.

**Key words:** Therapeutics; Motor activity; higher nervous activity; Treatment Adherence and Compliance; Patient Admission; Forearm; Medical History Taking

## RESUMO

O ombro é uma das regiões anatômicas de maior mobilidade na vida diária, sendo uma das causas mais frequentes de consulta na área de fisioterapia para reabilitação, pois a primeira linha de ação é o tratamento conservador do ombro; portanto, é extremamente importante conhecer e avaliar o complexo articular do ombro, bem como a região cervicotorácica, com os resultados da avaliação para estabelecer uma estratégia de tratamento que pode variar desde a terapia manual, massagem terapêutica, mudanças de temperatura até o uso de outros agentes físicos. Paciente do sexo feminino, 42 anos de idade, trabalhando como assistente odontológica; nenhuma deficiência anterior foi relatada. O histórico médico inclui um acidente de trânsito em uma motocicleta sem fratura ou deslocamento ósseo, que ocorreu oito anos antes da consulta ao fisiatra; as atividades de vida diária do paciente são afetadas. Ela recebeu uma série de tratamentos durante 10 sessões, nas quais foram aplicados agentes físicos, já que ela havia recebido anteriormente tratamento farmacológico sem resultados favoráveis. Um protocolo de reabilitação baseado em técnicas de propiocepção foi aplicado e ao final da terapia o paciente relatou dor leve e melhora no desempenho das atividades da vida diária.

**Palavras-chave:** Ação terapêutica; Atividade motora; Atividade Nervosa Superior; Cooperação e Adesão ao Tratamento; Admissão do Paciente; Antebraço; Anamnese

## INTRODUCCIÓN

El objetivo de la rehabilitación es reducir o eliminar la disfunción local en la articulación, así como también reducir el dolor del hombro y hacer que el paciente vuelva al trabajo y la participación activa en su vida cotidiana; los ejercicios terapéuticos tienen como objetivo restablecer el equilibrio muscular correcto, la función perdida, la movilidad articular y mejorar la postura (1). En este sentido, el objetivo del presente caso de estudio fue el de recuperar la fisiología musculoesquelética del hombro, para alcanzar un nivel máximo de independencia al momento de reintegrarse a las actividades laborales y de la vida diaria, a través de la aplicación de un protocolo de rehabilitación específico para lesión de hombro doloroso, en un tiempo de

10 sesiones divididas en tres etapas cada 7 días. Se aplicaron maniobras de Jobe, SPEED y NEER, las cuales son pruebas útiles para determinar si existen daños a considerar en la estructura anatómica del hombro (2–3), en tanto que, al inicio de la terapia se aplicó la valoración el test goniométrico, mientras que la escala de Oxford y la escala de SPADI se utilizaron para el seguimiento y monitoreo del dolor a lo largo de las sesiones.

## DESCRIPCIÓN DEL CASO CLÍNICO

Paciente de 42 años de edad, de sexo femenino, refiere dolor de hombro derecho desde, aproximadamente, hace dos años. La paciente sufrió accidente de tránsito ocho años previo a la consulta; dicho accidente reportó golpe de alto impacto en el tórax y peso de la moto en el brazo derecho, sin producir fractura de hueso ni luxación; asimismo, no se encuentra evidencia clínica del antecedente. Los síntomas actuales establecen dolor que se origina en el hombro y se irradia hacia el codo, cintura escapular, región intercostal y columna dorsal; empeora el dolor al momento de realizar actividades de la vida diaria, tales como: vestirse, peinarse, lavar, planchar, levantar objetos desde la superficie hasta repisas, pasar cajas de material del trabajo hacia otro lugar y al momento de asistir en cirugías molares, puesto que tiene que estar con las piezas odontológicas en una misma posición por un tiempo prolongado; en ocasiones, el dolor aumenta en las noches, por lo que ha dejado

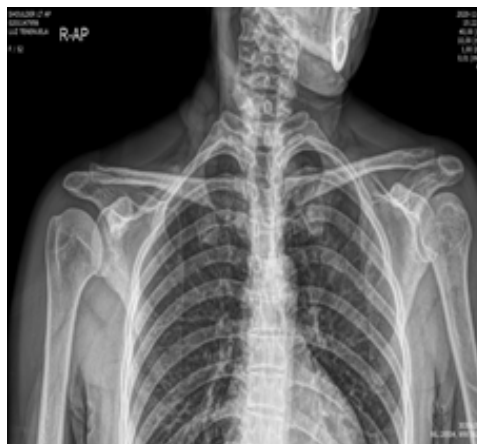de realizar actividades cotidianas y asistir a reuniones familiares, afectando su entorno biopsicosocial.

En la exploración física no se evidenciaron signos de cambio de coloración de la piel, ni edema; no obstante, existe una asimetría muscular en referencia al lado izquierdo y una postura inadecuada. Por otra parte, al realizar la palpación, se encontraron puntos dolorosos en la cabeza humeral, inserciones tendinosas del manguito rotador, cintura escapular; se presentan contracturas musculares en la columna dorsal.

Se realizó la valoración de la movilidad

mediante el uso del goniómetro, el cual arrojó como resultado una flexión de 180°, extensión (hiperextensión) de 35°, rotación interna de 60°, rotación externa de 65°, abducción de 160° y aducción de 30°.

En la realización de los test específicos, se obtuvo un resultado positivo para la maniobra de Neer, en tanto que las maniobras de Jobe y Speed resultaron negativas. Asimismo, se realizó radiografía en la región del hombro doloroso y ecografía de partes blandas en la paciente, la cual permitió establecer como diagnóstico tendinitis del manguito rotador.



**Figura 1.** Resultado radiográfico. (Fecha: diciembre del 2020, evidencia en reporte traumatológico de la H.C).

Finalmente, se establece diagnóstico de dolor por disfunción en la articulación glenohumeral derecha, que limita las actividades de la vida diaria. Para ello, se diseñó una estrategia de tratamiento fisioterapéutico, cuyo objetivo fue recuperar la funcionalidad de la articulación

glenohumeral derecha para que la paciente se reintegre a las actividades de la vida diaria, aplicando un protocolo de rehabilitación para disminuir el dolor y ganar balance articular, mediante técnicas de propiocepción, en el lapso de diez sesiones.

Inicialmente, se aplicó el método de Kabat como técnica propioceptiva, cuyo objetivo es el de buscar la reprogramación del sincronismo muscular del hombro luego de una lesión, así como también el fortalecimiento muscular. El método de Kabat, como técnica de facilitación neuromuscular propioceptiva (FNP), se orienta al aprovechamiento de la actividad refleja, en la cual un músculo que es estirado o estimulado pasivamente al principio del movimiento contribuye a facilitar una contracción muscular de mayor potencia; esto se obtiene realizando un patrón de movimientos distribuidos en los tres planos anatómicos: sagital, coronal y transversal, en tanto que el movimiento debe ser realizado en forma de espiral y diagonal. Por lo tanto, cuando existe pérdida del rango de movimiento del hombro, las técnicas de propiocepción, como la Técnica de Perfetti, constituyen un método efectivo que busca la participación activa del paciente y tratar la región dolorosa de manera integral, logrando cumplir a corto plazo con el objetivo propuesto, ya que, se trabaja en el fortalecer los músculos relacionados con la zona afectada e involucrar un mayor movimiento articular, en donde el paciente aprende o re-aprende la manera correcta de realizar los movimientos aplicándolo en su día a día previniendo lesiones futuras (4).

La realización del tratamiento mediante las técnicas propioceptivas atraviesa por

varias etapas o fases. Durante la fase uno, denominada tracción articular, se parte desde la posición de partida, en la que la paciente en sedestación con su antebrazo derecho descansando en el antebrazo del fisioterapeuta; teniendo posición fija, se toma el hombro del paciente desde el lado posterosuperior; se debe colocar el dedo, con el que se ha de palpar, en el espacio articular glenohumeral; posteriormente, en una segunda fase, con la presa móvil se toma sobre la parte proximal del húmero del paciente desde el lado medial. Para la ejecución se aplica un movimiento de tracción de grado I, II sobre la articulación glenohumeral con un movimiento lateral del húmero (5).

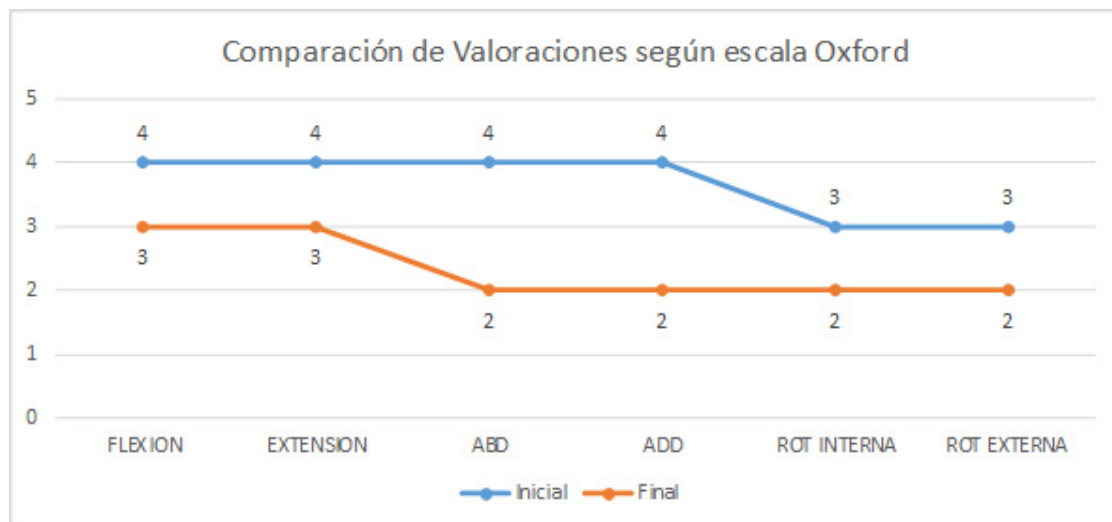
El tratamiento proporcionado a la paciente se integró con la aplicación de técnicas de deslizamiento caudal para tratar la limitación de la abducción, estabilización rítmica, deslizamiento dorsal para tratar la limitación de la flexión y la rotación interna, así como también las técnicas de contraer–sostener–relajar

## RESULTADOS Y DISCUSIÓN

Después de aplicar las terapias programadas durante 10 sesiones, se pudo apreciar la disminución del dolor del hombro en la paciente, aunque no la desaparición del mismo, como se puede observar en la Figura 2, que muestra la comparativa. Según

la valoración con la escala de Oxford, se tiene que, antes de iniciar las sesiones de terapia, el hombro de la paciente presenta contracciones moderadas con tensión mantenida para la rotación interna y externa,

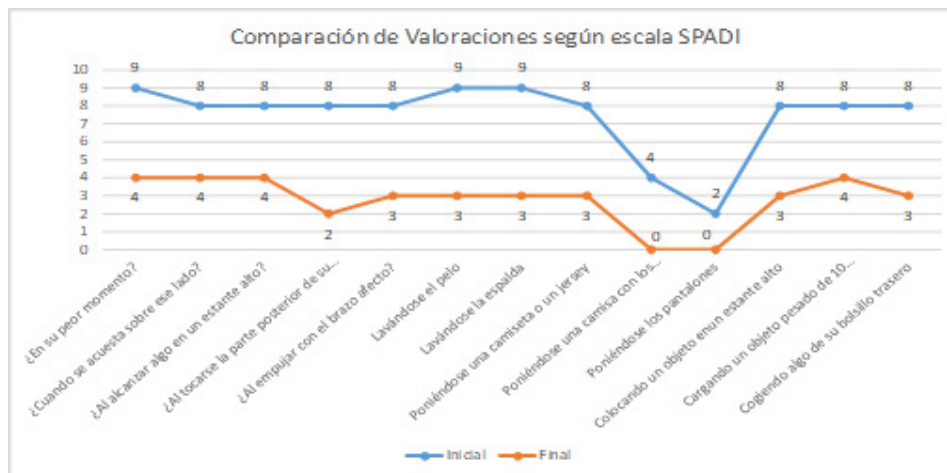
mientras que, para flexión, extensión, abducción y aducción, la valoración es de contracción buena con mantenimiento de la tensión con resistencia.



**Figura 2.** Valoración según la escala de Oxford al inicio y al final del tratamiento. (Autor: Cecilia Guaman/ Cintia Pilco/Patricia Villota).

Los mayores beneficios se lograron en torno a la abducción y aducción, mientras que los ítems de flexión, extensión, rotación interna y rotación externa presentan una menor reducción del dolor de acuerdo con la escala Oxford. Por otra parte, se midió la diferencia entre los momentos inicial y final

de la terapia con a escala SPADI como se muestra en la Figura 3. De acuerdo con los resultados de la valoración SPADI al inicio del tratamiento, se puede apreciar que la paciente percibe dolor fuerte, según las distintas actividades que involucran el apoyo o uso del hombro.



**Figura 3.** Valoración según la escala SPADI al inicio y al final del tratamiento. (Autor: C Guaman/ C Pilco/P Villota).

De acuerdo con el progreso del tratamiento, se puede apreciar una reducción significativa del dolor y recuperación de la funcionalidad del hombro, con ausencia del dolor en las actividades cotidianas relacionadas con la acción de vestirse, mientras que en la realización de otros movimientos la paciente muestra mejoría y reducción del dolor.

### Discusión

El caso clínico presentado permite constatar la efectividad de la aplicación de las técnicas de rehabilitación propioceptiva para mejorar las condiciones del paciente con el síndrome del hombro doloroso. Aunque se observaron mejoras significativas en la realización de las actividades cotidianas que involucran el uso del hombro, se puede considerar que las 10 sesiones programadas no fueron suficientes para eliminar el dolor por completo. Las escalas de Oxford y SPADI permitieron obtener una

apreciación del dolor y la movilidad del hombro de la paciente de manera objetiva; estas cuentan con un nivel óptimo de precisión y son replicables con alto nivel de confianza (6).

### Agradecimientos

Al Distrito de Salud O2D03, Hospital Básico Eduardo Montenegro, a la Universidad Estatal de Bolívar, a sus autoridades, que nos brindaron todo el apoyo y asesoría necesaria para la realización del caso clínico. De manera especial a Cecilia Guamán Capito, Cinthia Pilco Toscano, Patricia Villota Rodríguez, quienes participaron en la investigación para la realización del caso clínico.

### REFERENCIAS BIBLIOGRÁFICAS

1. Wnuk A, Świtoń A, Juszcak A, Mizia E. Assessment of the impact of individual therapy on upper limb function in patients diagnosed with painful shoulder syndrome.

Folia Med Cracov. 2017;57(1):65-74. PMID: 28608864. Disponible en: <https://n9.cl/88xbt>

2. Cotter EJ, et al. "Comprehensive Examination of the Athlete's Shoulder." Sports health. 2018; 10(4) 366-375. doi:10.1177/1941738118757197

3. Van Kampen, Derk A et al. "The diagnostic value of the combination of patient characteristics, history, and clinical shoulder tests for the diagnosis of rotator cuff tear." Journal of orthopaedic surgery and research. 2014; 9(70). 7 Aug., doi:10.1186/s13018-014-0070

4. Mena de la Cruz AC. Aproximación teórica de la intervención de Fisioterapia en neurorehabilitación desde el aprendizaje motor en pacientes con evento cerebrovascular. Movimiento Científico. 2018;11(2):73-80. <https://doi.org/10.33881/2011-7191.mct.1120>

5. Koleva IB, Yoshinov BR, Yoshinov RR. Neurorehabilitation of hemiparetic shoulder and hemiparetic hand of post-stroke patients: impact of mirror therapy and functional electrostimulations on autonomy. En Athens, Greece; 2018. Disponible en: <https://n9.cl/78j6x>. DOI: 10.21767/2171-6625-C3-014.

6. Thoomes-de Graaf M, Scholten-Peeters GGM, Duijn E, Karel Y. The Responsiveness and Interpretability of the Shoulder Pain and Disability Index. Journal of Orthopaedic and Sports Physical Therapy [Internet]. 2017;47(4):1-21. <https://www.jospt.org/doi/10.2519/jospt.2017.7079>.

**Conflicto de Intereses.** Las autoras declaran no tener conflictos de intereses. Asimismo, no se obtuvo financiamiento ni becas para la realización del estudio.

**Financiamiento.** No recibimos financiamiento

#### ACERCA DE LOS AUTORES

**Cecilia Guaman Capito.** Licenciada en terapia física y deportiva. Magister en fisioterapia y rehabilitación mención neuromusculoesquelético. Fisioterapeuta del Hospital Básico Eduardo Montenegro. Autor de artículos científicos, conferencista del seminario organizado por la Universidad Estatal de Bolívar, Ecuador.

**Cynthia Pilco Toscano.** Licenciada en terapia física y deportiva. Magister en fisioterapia y rehabilitación mención neuromusculoesquelético. Coordinadora de la carrera de terapia física de la Universidad Estatal de Bolívar. Autor de artículos científicos, Ecuador.

**Patricia Villota Rodríguez.** Licenciada en terapia física y deportiva. Magister en fisioterapia y rehabilitación mención neuromusculoesquelético. Docente en la Universidad Estatal de Bolívar. Autor de artículos científicos, Ecuador.